

『必携 脳卒中ハンドブック』初版（2008年3月刊行）に誤りがあります。下記のように訂正するとともに、深くお詫び申し上げます。

場 所	誤	正
249p 図1	下記図1の右1/4が欠落	下記図

(株)診断と治療社 編集部

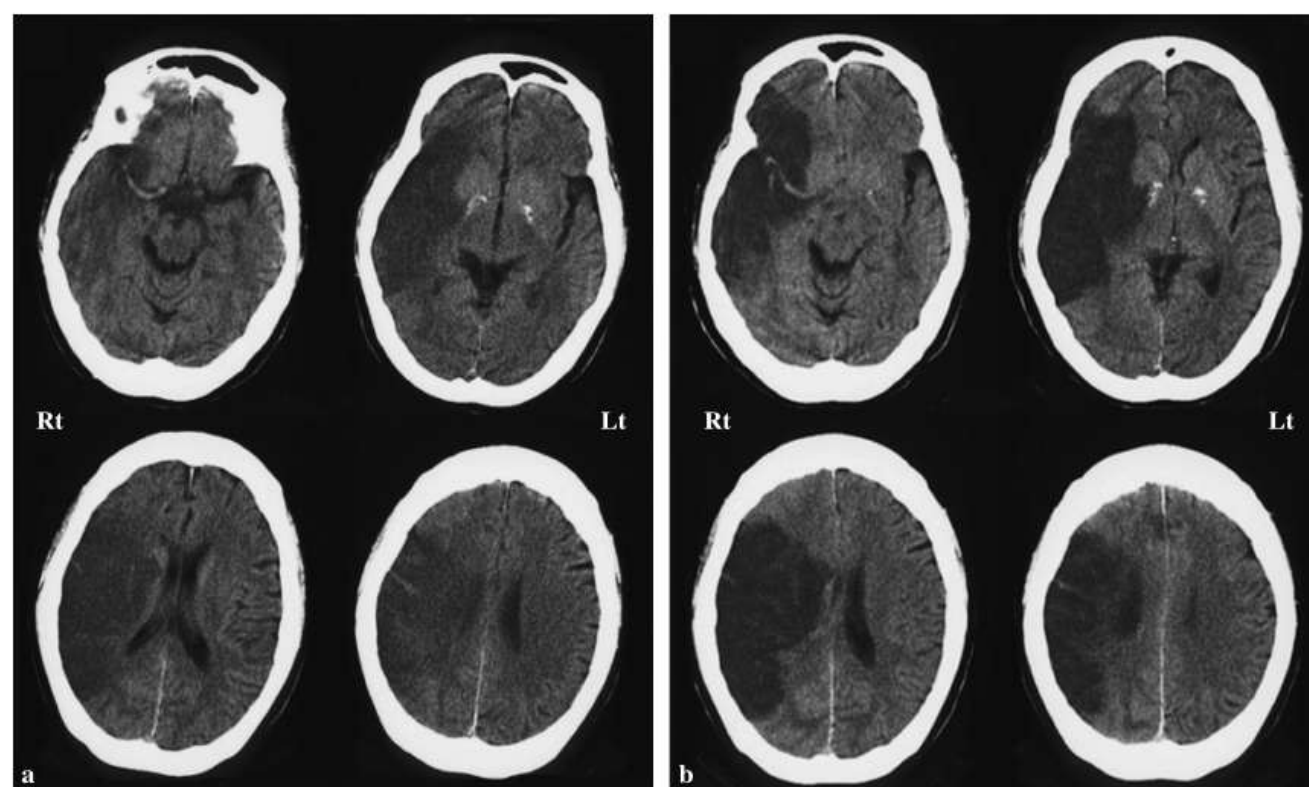


図1 脳浮腫管理を行った脳梗塞の症例

64歳、女性、右中大脳動脈領域の心原性塞栓症。発症2日目の頭部CT(a)では、右中大脳動脈領域ほぼ全域に低吸収域が認められ、脳溝が不鮮明であり、脳浮腫の存在を示唆している。高張グリセロール200 mLを4本/day投与開始。発症7日目の頭部CT(b)では、脳浮腫は増大し、軽度のmidline shiftを認めるが、これ以上の脳ヘルニアの進展は起こらなかった。